

ARTIKEL PENELITIAN

Perbandingan Gambaran Makroskopis dan Mikroskopis Jaringan Ginjal *Rattus norvegicus* Yang Diproses Menggunakan Minyak Cengkeh (*Syzigium aromaticum*) Dan Xylol Sebagai Larutan Clearing

Khofifah Indah Widayans Tutik¹⁾, *Fitria Diniyah Janah Sayekti¹⁾

¹⁾Sekolah Tinggi Ilmu Kesehatan Nasional Surakarta Indonesia

*Correspondence Author: Fitria Diniyah Janah Sayekti, Fitria.diniyah@stikesnas.ac.id, Surakarta, Indonesia

Abstrak

Cengkeh (*Syzigium aromaticum*) merupakan salah satu bahan alami yang mempunyai komposisi eugenol dalam jumlah besar (70%-80%). Senyawa eugenol yang terkandung dalam minyak cengkeh dapat digunakan sebagai pelarut alkohol dan digunakan untuk menjernihkan jaringan preparat. Xylol merupakan salah satu larutan standart untuk clearing yang digunakan pada pembuatan preparat histologi. Xylol merupakan cairan yang tidak berwarna, bersifat mudah terbakar, mudah menguap dan toksik. Tujuan dari penelitian ini adalah untuk melihat perbandingan hasil pada gambaran makroskopis dan mikroskopis antara perlakuan proses clearing minyak cengkeh dan xylol pada sediaan jaringan ginjal. Penelitian ini bersifat eksperimental menggunakan organ ginjal yang dibagi menjadi dua kelompok pada prosedur clearingnya yaitu dengan perlakuan minyak cengkeh dan xylol. Pengamatan dilakukan secara makroskopis dan mikroskopis. Berdasarkan hasil penelitian dapat diketahui bahwa secara makroskopis, parameter meliputi transparansi, tekstur, dan kemudahan potongan jaringan antara xylol dan minyak cengkeh tidak ada perbedaan signifikan yaitu cukup transparan, tekstur kenyal dan baik dalam hal pemotongan jaringan. Berdasarkan hasil uji T-Test dapat diketahui bahwa pengamatan mikroskopis jaringan ginjal dengan perlakuan clearing menggunakan xylol dan minyak cengkeh mendapatkan nilai $P > 0,05$ yang artinya dapat dikatakan tidak ada perbedaan antara kelompok xylol dan minyak cengkeh. Hal tersebut menandakan bahwa minyak cengkeh dapat berpotensi sebagai alternatif untuk larutan clearing pada prosedur pembuatan preparate histologi

Kata kunci : Preparat histologi, clearing, minyak cengkeh

Abstract

Clove (*Syzigium aromaticum*) is one of the natural ingredients which has a large amount of eugenol (70% - 80%) in its composition. The eugenol compound contained in clove oil can be used as an alcohol solvent and is used to purify tissue preparations. Xylol is one of the standard solutions for clearing used in the manufacture of histological preparations. Xylol is a colorless, flammable, volatile and toxic liquid. The purpose of this study was to see a comparison of the results on macroscopic and microscopic images between clove oil and xylol clearing process treatments on kidney tissue preparations. This research is an experimental study using kidney organs which are divided into two groups for the clearing procedure, namely clove oil and xylol treatment. Observations were made macroscopically and microscopically. Based on the research results, it can be seen that macroscopically, there are no significant differences in the parameters including transparency, texture, and ease of tissue cutting between xylol and clove oil, namely quite transparent, chewy texture and good in terms of tissue cutting. Based on the results of the T-Test test, it can be seen that microscopic observation of kidney tissue by clearing treatment using xylol and clove oil obtained a P value > 0.05 , which means that there was no difference between the xylol and clove oil groups. This indicates that clove oil has the potential as an alternative for clearing solutions in procedures for making histological preparations

Keywords: Histological preparations, clearing, clove oil

2 PENDAHULUAN

Histoteknik adalah metode atau proses untuk membuat sajian histologi dari spesimen tertentu melalui suatu rangkaian proses hingga menjadi sajian yang siap untuk diamati atau dianalisis menggunakan mikroskop. Sajian histologi yang baik dapat digunakan untuk riset, guna mempelajari perubahan jaringan dan organ tubuh hewan coba yang mendapat perlakuan tertentu atau mempelajari pertumbuhan dan perkembangan jaringan atau organ tubuh tertentu (Suprianto, 2014).

Sediaan jaringan saat ini masih menjadi *gold standard* untuk penentuan terapi dan prognosis khususnya untuk diagnosis suatu penyakit. Metode pembuatan sediaan jaringan terdiri dari berbagai cara, salah satunya adalah teknik parafin. Metode pembuatan sediaan parafinasi dilakukan dengan tahapan-tahapan tertentu seperti fiksasi, dehidrasi, clearing, infiltrasi, embedding, pemotongan dengan mikrotom dan pewarnaan sediaan. Hasil dari keseluruhan tahapan tersebut dapat memberikan gambaran tentang bentuk, susunan sel, kualitas pewarnaan inti dan lain sebagainya (Khristian, 2018).

2
Clearing atau proses penjernihan merupakan proses mengeluarkan agen dehidran dan menggantinya dengan suatu larutan yang dapat berikatan dengan media infiltrasi. Xilol merupakan agen clearing yang dapat digunakan di laboratorium pembuatan sediaan histologi. Xilol memberikan hasil preprat sediaan yang baik dalam tahapan clearing. Xilol memiliki tingkat kelarutan yang tinggi terhadap agen dehidran dan juga materi parafin. Xilol yang diberikan dapat memberikan efek transparan. Namun xilol kurang baik dalam keamanan bagi para pekerja dikarenakan xilol merupakan bahan kimia yang berbahaya dan bersifat toksik sehingga mampu memberikan efek negatif bagi tubuh apabila tubuh terpapar oleh xilol terus menerus. Cengkeh (*Syzygium Aromaticum*) merupakan salah satu bahan alami yang dimanfaatkan menjadi minyak atsiri. Minyak cengkeh mempunyai komposisi eugenol dalam jumlah besar (70%-80%). Senyawa eugenol yang terkandung dalam minyak cengkeh ini yang dapat digunakan sebagai pelarut alkohol dan digunakan untuk menjernihkan jaringan preprat. Kelebihan menggunakan minyak cengkeh yaitu proses penjernihan cepat, harga murah, wangi seperti aroma terapi (Prianto, 2013). Penelitian ini bertujuan untuk melihat potensi minyak cengkeh sebagai pengganti xilol dalam proses clearing pada sediaan jaringan ginjal.

METODE PELAKSANAAN

Penelitian ini menggunakan jenis penelitian analitik eksperimental. Penelitian dan pemeriksaan dilakukan di laboratorium Sitohistoteknologi Sekolah Tinggi Kesehatan Nasional. Penelitian menggunakan hewan coba tikus putih (*Rattus novergicus*) dengan kriteria berusia 3 – 4 bulan, berjenis kelamin jantan dan berat 150 – 250 gram. Organ yang digunakan dalam pembuatan preparate adalah organ ginjal. Sampel organ dibagi menjadi dua kelompok, yaitu kelompok pertama adalah perlakuan clearing menggunakan xylol dan kelompok kedua perlakuan clearing dengan menggunakan minyak cengkeh. Masing-masing kelompok berjumlah 8 organ. Prosedur pembuatan preprat meliputi fiksasi, dehidrasi, clearing, embedding, bloking, potong mikros dan pewarnaan hematoxilin-eosin

(Damaira dan Sayekti, 2022). Penilaian makroskopis organ berdasarkan transparansi, tekstur dan kemudahan pemotongan jaringan secara deskriptif. Pengamatan secara mikroskopis dilakukan dengan mengamati preparat pada 5 lapang pandang perbesaran 400x. Data yang diperoleh disajikan dalam bentuk tabel. Selanjutnya data dianalisis menggunakan uji T-Test untuk mengetahui ada tidaknya perbedaan yang signifikan antara proses clearing menggunakan xylol dan minyak cengkeh.


HASIL DAN PEMBAHASAN

Penelitian perbandingan gambaran makroskopis dan mikroskopis jaringan ginjal *rattus norvegicus* yang diproses menggunakan minyak cengkeh (*Syzgium aromaticum*) dan xylol sebagai larutan *clearing* dilakukan dengan menggunakan tikus putih (*Rattus norvegicus*) jantan galur wistar. Tikus putih diadaptasikan terlebih dahulu selama 7 hari, kemudian diterminasi menggunakan kapas yang dibasahi dengan eter. Setelah proses pembedahan, organ ginjal diambil tiap sampel untuk diamati secara makroskopis setelah dilakukan proses *clearing* dan dibuat sediaan preparat histopatologis untuk dilakukan pengamatan mikroskopis. Pengamatan secara makroskopis dinilai berdasarkan transparansi, tekstur dan kemudahan potongan jaringan ginjal setelah dilakukan proses *clearing*.

Hasil pengamatan dapat dilihat pada Tabel 1. Berdasarkan hasil pengamatan dapat diketahui hasil jaringan yang diclearing menggunakan xylol terdapat 8 pengamatan dengan kualitas transparansi jaringan baik dan pada kelompok yang diclearing menggunakan minyak cengkeh didapati 5 pengamatan dengan kualitas transparansi jaringan baik. Pada parameter tekstur didapati hasil jaringan yang diclearing menggunakan xylol terdapat 8 pengamatan dengan kualitas tekstur ginjal baik dan pada jaringan yang diclearing menggunakan minyak cengkeh didapati 8 pengamatan dengan kualitas tekstur baik. Pengamatan kemudahan potongan sediaan jaringan ginjal diketahui hasil jaringan yang diclearing menggunakan xylol terdapat 7 pengamatan dengan kualitas kemudahan potongan jaringan ginjal baik, sedangkan pada kelompok yang diclearing menggunakan minyak cengkeh terdapat 7 pengamatan dengan kualitas kemudahan potongan jaringan ginjal baik. Pada parameter transparan untuk hasil clearing menggunakan xylol mendapatkan hasil skoring baik. Menurut Futomo et al., (2016), pada proses clearing seharusnya dapat menunjukkan gambaran makroskopis jaringan ginjal yang bening sempurna pada parameter transparan. Menurut Khristian & Inderiati (2017) menjelaskan pemaparan agen clearing yang tidak baik dapat menyebabkan jaringan menjadi rapuh, yang dapat berpengaruh pada parameter lainnya pada penelitian ini yaitu parameter kemudahan pemotongan jaringan.

Berdasarkan hasil makroskopis yang diketahui dan dianalisis menggunakan uji T-Test menunjukkan nilai sig 1.000 maksud bahwa hipotesis diterima ($>0,05$) dimana yang berarti tidak terdapat perbedaan yang signifikan pada kualitas gambaran hasil antara jaringan ginjal yang diclearing menggunakan larutan xylol dengan jaringan ginjal yang diclearing dengan menggunakan larutan minyak cengkeh. Berdasarkan hasil mikroskopis yang diketahui dan dianalisis menggunakan uji T-Test menunjukkan nilai sig 241 maksud

3 bahwa hipotesis diterima ($>0,05$) dimana yang berarti tidak terdapat perbedaan yang signifikan pada kualitas gambaran hasil antara jaringan ginjal yang diclearing menggunakan larutan xylol dengan jaringan ginjal yang diclearing dengan menggunakan larutan minyak cengkeh.



Gambar 1 Gambaran makroskopis transparasi ginjal *Rattus norvegicus*
Keterangan : A kelompok *clearing* larutan xilol B kelompok *clearing* larutan minyak cengkeh Ukuran jaringan 2 x 1 x 0,5 cm

Tabel 1. Penilaian transparasi, tekstur, kemudahan potongan jaringan ginjal

	Score Kelompok Xilol							
	1	2	3	4	5	6	7	8
Transparasi	1	1	1	1	1	1	1	1
Tekstur	1	1	1	1	1	1	1	1
Kemudahan Potongan	1	1	1	1	1	0	1	1

	Score Kelompok Minyak Cengkeh							
	1	2	3	4	5	6	7	8
Transparasi	1	0	0	1	1	1	0	1
Tekstur	1	1	1	1	1	1	1	1
Kemudahan potongan	1	1	1	1	1	0	1	1

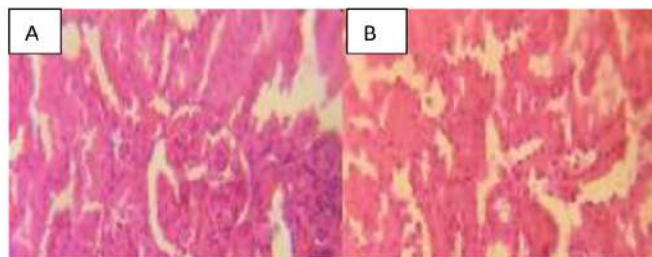
(Sumber : Data Primer Bulan Februari 2022)

Tabel 2. Penilaian kejernihan, warna sediaan, keutuhan sediaan jaringan ginjal

	Score Kelompok Xilol							
	1	2	3	4	5	6	7	8
Kejernihan	1	1	1	1	1	1	1	1
Warna sediaan	1	1	1	1	1	1	1	1
Keutuhan sediaan	1	1	0	1	1	1	1	1

	Score Kelompok Minyak Cengkeh							
	1	2	3	4	5	6	7	8
Kejernihan	1	1	1	0	1	1	1	1
Warna sediaan	1	1	1	1	1	1	1	1
Keutuhan sediaan	1	1	0	1	1	1	1	1

(Suber : Data Primer Bulan Februari 2022)



Gambar 2. Gambaran mikroskopis ginjal *Rattus norvegicus* pewarnaan HE, perbesaran 400x.

Keterangan : A. Kelompok larutan xilol, B. Kelompok minyak cengkeh

Menurut penelitian Sepriani et al. (2018) minyak cengkeh mengandung eugenol memiliki gugus karbon yang dapat berfungsi dalam proses dealkoholisasi. Dealkoholisasi merupakan proses ketika gugus karbon yang terkandung dalam minyak cengkeh menyerap sisa alkohol dari proses sebelumnya. Oleh karena itu minyak cengkeh sesuai dengan kriteria larutan yang bisa digunakan untuk proses clearing. Senyawa hidrokarbon aromaterapik serupa dengan eugenol yang terkandung dalam minyak cengkeh. Merupakan senyawa penting yang berperan dalam proses clearing. Hasil mikroskopis pada parameter kejernihan menunjukkan hasil yang baik, pada jaringan ginjal yang diproses clearing menggunakan xilol maupun minyak cengkeh. Pada parameter keutuhan jaringan menunjukkan hasil pengamatan yang baik dengan skor 1. Parameter pewarnaan jaringan pada pengamatan mikroskopis juga menunjukkan hasil yang baik pada jaringan yang diclearing menggunakan minyak cengkeh. Meskipun begitu, berdasarkan parameter kualitas warna sediaan jaringan ginjal yang diproses clearing menggunakan xilol atau minyak cengkeh masih ada yang terlihat kurang tegas pada bagian intinya.

Hematoksilin dan eosin merupakan metode pewarnaan bersifat ganda, fungsi pertama memungkinkan pengenalan komponen jaringan tertentu dengan cara memulainya secara differensial. Fungsi kedua dapat mewarnai dengan tingkat atau derajat warna berbeda yang menghasilkan kedalam warna yang berbeda. Pewarnaan hematoksilin eosin memberikan kompleks warna berwarna ungu tua pada bagian cat hematoksilin dan pada bagian cat eosin memberikan warna merah muda sampai merah pada jaringan yang tidak terpulas ungu oleh pewarna hematoksilin. Hematoksilin bekerja sebagai pewarna basa dan mewarnai inti dari jaringan, eosin bersifat asam serta mewarnai sitoplasma dan jaringan penyambung pada sediaan jaringan.

SIMPULAN

Berdasarkan hasil penelitian dapat diketahui bahwa gambaran makroskopis jaringan ginjal didapatkan hasil pengamatan kualitas transparasi, tekstur, dan kemudahan pemotongan jaringan baik. Gambaran mikroskopis jaringan ginjal didapatkan hasil pengamatan pewarnaan dengan kualitas baik. Berdasarkan hasil uji statistik pengamatan mikroskopis didapatkan hasil tidak terdapat perbedaan yang signifikan pada perlakuan xylol dan

minyak cengkeh. Penelitian bisa dikembangkan terkait dengan konsentrasi minyak cengkeh yang digunakan dan juga dengan jumlah sampel yang lebih besar.

REFERENSI

- 1 Damaira, E.M., Sayekti, F.D.J. 2022. Efek Pemberian Seduhan Teh Hitam (*Camellia sinensis* L) Dan Cokelat (*Theobroma cacao* L) Terhadap Gambaran Histopatologis Hepar *Rattus norvegicus*. *Jurnal Analis Kesehatan* : Volume 11, Nomor 1
- Fumoto, S., Nishimura, K., Nishida, K., & Kawakami, S. 2016. Three-Dimensional Imaging Of The Intracellular Fate Of Plasmid DNA And Transgene Expression: ZsGreen I And Tissue Clearing Method CUBIN Are An Optimal Combination For Multicolor Deep Imagig In Murine Tissue, *Plos One* 11(1): E0148233.Doi:10.1371/Journal.Pone.0148233
- Khristian, E., dan Inderiati, D. 2017. Sitohistoteknologi. Jakarta: KEMENKES RI Pusat Pendidikan SDM Kesehatan.
- Khristian, Erick. 2018. Potensi Minyak Gandapura Sebagai Pengganti Xilol Dalam Pembuatan Sediaan Mikroskopis Otak Mencit. Vol 1, No. 1.Sugito, Wonodirekso.
- 4 2013. Penuntun Praktikum Histologi. Dian Rakyat, Jakarta.
- Prianto, H., Retnowati, R., Juswono. U. P. 2013. Isolasi Dan Karakteristik Dari Minyak Bunga Cengkeh Kering Hasil Destilasi Uap. *Kimia Student Jurnal* Volume 1 Nomor 2. Malang: Universitas Brawijaya.
- Septiani,F., Ariyadi, T., & Nuroini, F. 2018. Perbedaan Kualitas Preparat Permanen *Pediculus Humanus Capitis* Pada Proses *Clearing* Menggunakan Xylol Dan Minyak Cengkeh. Skripsi Program Studi DIV *Analis Kesehatan* Fakultas Ilmu Keperawatan dan Kesehatan Universitas Muhammadiyah Semarang.
- Suntoro, Handari. 1983. Metode Pewarnaan : Histologi dan Histokomia. Bagian Anatomi dan Mikroteknik Hewan Fakultas Biologi UGM. Jakarta: Penertbit Bhiratara Karya Aksara

Perbandingan Gambaran Makroskopis dan Mikroskopis Jaringan Ginjal Rattus norvegicus Yang Diproses Menggunakan Minyak Cengkeh (*Syzygium aromaticum*) Dan Xylol Sebagai Larutan Clearing

ORIGINALITY REPORT

20%

SIMILARITY INDEX

19%

INTERNET SOURCES

2%

PUBLICATIONS

2%

STUDENT PAPERS

PRIMARY SOURCES

1	www.researchgate.net Internet Source	11%
2	staff.ui.ac.id Internet Source	3%
3	eprints.umpo.ac.id Internet Source	1%
4	ojs.uma.ac.id Internet Source	1%
5	Submitted to Sultan Agung Islamic University Student Paper	1%
6	Submitted to Universitas Nasional Student Paper	1%
7	repository.binausadabali.ac.id Internet Source	1%
8	pt.scribd.com Internet Source	<1%

9	www.sciencegate.app Internet Source	<1 %
10	jurnal.unimus.ac.id Internet Source	<1 %
11	melinacuttee.blogspot.com Internet Source	<1 %
12	minyakatsiriindonesia.wordpress.com Internet Source	<1 %
13	repository.uksw.edu Internet Source	<1 %

Exclude quotes Off

Exclude matches Off

Exclude bibliography Off

Perbandingan Gambaran Makroskopis dan Mikroskopis Jaringan Ginjal Rattus norvegicus Yang Diproses Menggunakan Minyak Cengkeh (*Syzygium aromaticum*) Dan Xylol Sebagai Larutan Clearing

GRADEMARK REPORT

FINAL GRADE

/0

GENERAL COMMENTS

Instructor

PAGE 1

PAGE 2

PAGE 3

PAGE 4

PAGE 5

PAGE 6
